

Behandlung des equinen Sarkoids beim Pferd mit dem Mistelpräparat ISCADOR®

O. Clottu¹, P. Klocke¹, V. Gerber², U. Biegel¹, J. Spranger¹, M. Ramos³, M. Werner⁴, C. Von Tscharn², R. Straub², D. Burger⁵



Einleitung

Das equine Sarkoid ist der häufigste Hauttumor der Equiden. Er zeigt eine Tendenz zu lokalem infiltrativem Wachstum in der Haut, aber keine Metastasierung in andere Organe. Es wird vom Typ 1 und 2 des bovinen Papillomavirus hervorgerufen (Lancaster *et al.*, 1977) und sein Auftreten ist eng mit dem Vorhandensein von bestimmten equinen Leukozyten-Antigenen verknüpft (Lazary *et al.*, 1985, 1994; Gerber *et al.*, 1988). Der Übertragungsweg ist noch nicht klar, vermutlich durch Fliegen oder anderen Insekten (Kemp-Symonds, 2000). Das Immunstatus des Pferdes und vorhergegangenen Hautläsionen spielen auch eine Rolle bei der multifaktoriellen Genese der Sarkoide.

Die Sarkoide sind zwar direkt nicht lebensbedrohlich, entsprechen aber nicht den ethischen Vorstellungen der Tierbesitzer und können zudem zu mechanischen Störfaktoren im Falle ungünstiger Lokalisation werden. Bisher gilt keine konservative Therapie als voll zufriedenstellend wirksam und nach chirurgischer Entfernung sind oft Rezidive zu beobachten. Neben chirurgischen Interventionen (konventionell, Kryoder Laserchirurgie) und radioaktiven Implantaten werden im Rahmen der konservativen Therapien heute vor allem lokale Medikamente in Form von Lösungen

oder Salben eingesetzt (Chemotherapie).

Neuerdings wird mehr und mehr auch eine systemische Bekämpfung der Tumorkrankheit mittels Immunotherapie, durch Stimulation der körpereigenen Abwehr (z.B. BCG-Vaccine, Interleukine oder Paramunitätsinducer), sowie durch komplementäre Therapieformen (Homöopathie, Phytotherapie) versucht.

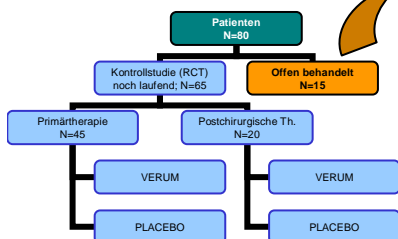
Seit ca. 80 Jahren wird die Mistel in der Human- und Kleintiermedizin als begleitendes Krebstherapeutikum erfolgreich eingesetzt (Grossarth-Marticek *et al.*, 2001, Biegel, 2001). Erste Erfahrungen zeigen auch bei Hauttumoren des Pferdes Erfolge.

Ziel des seit März 2004 im Schweizerischen Nationalgestüt Avenches begonnenen Projektes ist es daher, im Rahmen einer placebokontrollierten Blindstudie, das Mistelpräparat Iscador®-P (Weleda) zur primären Behandlung von Sarkoiden und zur postoperativen Prophylaxe gegen Rezidive auch beim Pferd zu prüfen. Ferner werden Tiere, die aus unterschiedlichen Gründen den Einschlusskriterien nicht genügen, offen behandelt, um weitere Therapiererfahrungen zu sammeln.

Material und Methoden

- Design der Hauptstudie: Placebokontrollierte Doppelblindstudie
- 2 Strata: Primär zu therapierende Tier (A) und postchirurgische Prophylaxe (B).
- Vor Therapiebeginn klinische, hämatologische und histologische Untersuchung
- Behandlung verblindet mit Verum oder Placebo nach festem Therapieschema.
- Behandlungsdauer: 15 Wochen 3x/ Woche
- s.c.-Injektion Iscador P® (=pini: Kiefernmitselextrakt)
- Keine Zusatztherapie
- Monatliche klinische Kontrolle
- Therapieprotokoll siehe rechts

Abb. 1: Zahl der Patienten in den unterschiedlichen Studienarmen




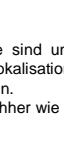
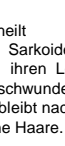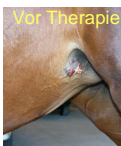
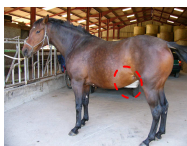



Es wurden 15 Tiere, die wegen Nichteinwilligung der Besitzer oder Nichterfüllung der Einschlusskriterien von der Blindstudie ausgeschlossen werden mussten, mit Iscador®-P offen behandelt. Die Entwicklung der Sarkoide dieser Patienten während der Therapie ist in Folgenden dokumentiert.

Tab. 1: Behandlungsprotokoll mit Serienpackungen (4x Dosis 1, 4x Dosis 2, 6x Dosis 3) der Serien I und II sowie der Erhaltungsdosis

	MONTAG	MITTWOCH	FREITAG
SERIE I			
Woche 1	0.1 mg	0.1 mg	0.1 mg
Woche 2	0.1 mg	1.0 mg	1.0 mg
Woche 3	1.0 mg	1.0 mg	10.0 mg
Woche 4	10.0 mg	10.0 mg	10.0 mg
Woche 5	10.0 mg	10.0 mg	-
SERIE II			
Woche 6	1.0 mg	1.0 mg	1.0 mg
Woche 7	1.0 mg	10.0 mg	10.0 mg
Woche 8	10.0 mg	10.0 mg	20.0 mg
Woche 9	20.0 mg	20.0 mg	20.0 mg
Woche 10	20.0 mg	20.0 mg	-
ERHALTUNG			
Woche 12-15	20.0 mg	20.0 mg	20.0 mg

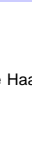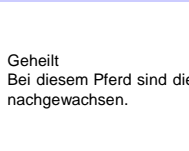

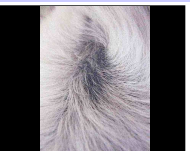
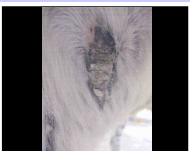
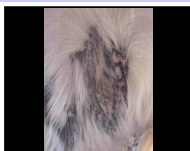
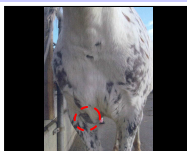
Ergebnisse (Fallbeispiele des offenen Studienarmes)

Traber x Barbe, Stute, 7 J. verruköse und gemischte Sarkoide am Kopf, Brust, Unterbauch (n=14) Iscador-Therapie: 20.09 – 31.12.04



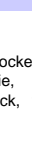
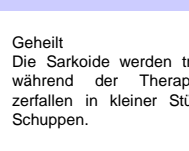
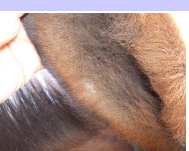
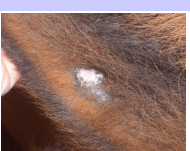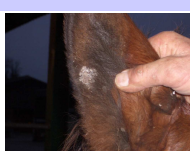

Geheilt
Die Sarkoide sind unabhängig von ihrer Lokalisation und Typ verschwunden. Es bleibt nachher wie eine Narbe ohne Haare.

Knabstrupper, Wallach, 8 J. Okkulte Sarkoide am Brust, Axilla (n=3) Iscador-Therapie: 03.01 – 15.04.05



Geheilt
Bei diesem Pferd sind die Haare nachgewachsen.

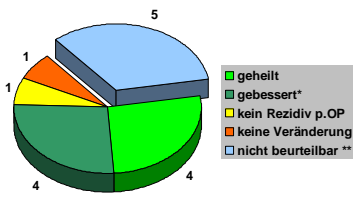
Maultier, Wallach, 3 J., verruköse Sarkoide am Ohr (n=2) Iscador-Therapie: 21.06 – 01.10.2004



Geheilt
Die Sarkoide werden trockener während der Therapie, sie zerfallen in kleiner Stück, wie Schuppen.

Diskussion und Schlussfolgerungen

Bei 4 der 10 ausgewerteten Pferde zeigte sich ein Wachstumsstillstand der Sarkoide, bei weiteren 4 kam es zur vollständigen Heilung über mehrere Monate nach Therapiebeginn. Bei den übrigen zwei Pferden ist im einen Fall keine Besserung aufgetreten, im anderen Fall konnte nach chirurgischer Entfernung des Sarkoids eine gute Wundheilung ohne Rezidiv beobachtet werden (Vgl. Grafik 1).



Grafik 1: offen behandelte Patienten und ihr Therapieverlauf (*die Sarkoide sind um 50% ihre ursprüngliche Grösse kleiner geworden; ** noch in der Beobachtungszeit von 1 Jahr befindlich)

Das Mistelpräparat ISCADOR®-P ist sehr gut verträglich. Die Pferde zeigen keine Nebenwirkungen, wie Fieber, Anorexie oder Allgemeinsymptome. Lokal wurden geringe Ödeme im Bereich der Injektionsstellen beobachtet, die nach wenigen Tagen von selbst verschwanden. Die Ergebnisse der offen durchgeführten Behandlungen lassen auf eine mögliche Wirksamkeit des Mistelpräparates ISCADOR®-P in der Therapie des Equinen Sarkoids schliessen. Definitive Ergebnisse sind nach Auswertung der Kontrollstudie möglich.

Literatur bei der Autorin erhältlich. ophelie.clottu@fibl.org.

Die Arbeit wird aus Mitteln des Vereins für Krebsforschung (Arlesheim) finanziert